



# Protocole de dépistage Dysplasie de Coude

Rédaction : Commission santé  
Validation :  
Approbation au comité :

## Réalisation de la radiographie :

Faire pratiquer à partir de l'âge de 1 an les radiographies par le vétérinaire de votre choix selon le protocole établi par le Pr JP Genevois (Commission scientifique de la SCC).

### PROTOCOLE DE DEPISTAGE DE LA DYSPLASIE DU COUDE - Professeur J.P. GENEVOIS

La dysplasie du coude (DC.) regroupe 4 types de problèmes qui peuvent exister de manière isolée, ou être associés à des degrés divers : la non-union du processus anconé, la fragmentation du processus coronoïde médial, l'ostéochondrose ou l'ostéochondrite disséquante du condyle huméral médial, l'incongruence articulaire.

Dans le cadre du dépistage radiographique, on cherche à mettre en évidence la présence (ou l'absence) de ces affections, ainsi que la présence (ou l'absence) des signes d'arthrose du coude, qui sont dans la quasi-totalité des cas en relation avec la DC.

L'âge minimal limite du dépistage officiel est le même que celui correspondant au dépistage officiel de la dysplasie coxo-fémorale, mais il est possible d'effectuer un dépistage précoce de l'affection (qui n'est "significatif" que s'il met en évidence une anomalie).

L'examen de dépistage radiographique de la dysplasie du coude s'effectue selon un protocole qui peut sembler complexe, mais qui repose sur la nécessité d'être aussi fiable que possible compte tenu des difficultés du diagnostic. Trois clichés sont donc réalisés pour chacun des coudes de l'animal.

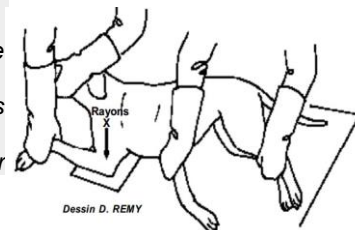
Les radiographies sont réalisées sans grille, la cassette étant placée directement sur la table, sous le membre de l'animal (en cas d'ostéophytose, une mesure directe, en millimètres, de la taille des ostéophytes sur le cliché participe au classement de l'animal : il est donc important d'éviter tout agrandissement qui résulterait d'une augmentation de la distance cassette-membre).

Les deux coudes doivent impérativement être radiographiés et soumis à une lecture simultanée. Chacun des clichés correspondants doit indiquer s'il s'agit du coude droit ou gauche.

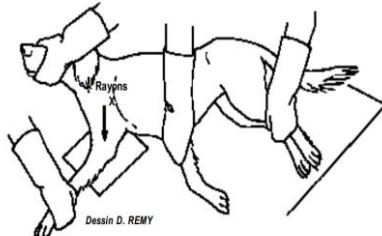
**A/** une incidence médio-latérale ("profil"), le coude étant en flexion maximale. Le bec de l'olécrane doit être parfaitement dégagé de la fosse olécraniennne.

Sur ce cliché, l'angle entre le radius et l'humérus doit être d'environ 45 degrés. Les deux condyles huméraux doivent être parfaitement superposés.

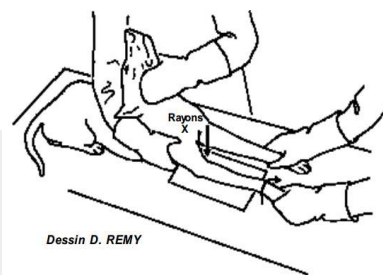
NB. Une flexion de 90° est une flexion insuffisante qui ne permet pas de juger correctement l'état du coude



**B/** une incidence médio-latérale ("profil"), coude en extension complète.



**C/** une radiographie en incidence cranio-caudale ("face"), l'avant-bras et la main de l'animal étant placés en rotation interne (= vers le plan médian : obliquité latéro-médiale) de 25 à 30° environ, coude à plat sur la table de radiographie. Il est déconseillé de radiographier simultanément les deux coudes en rotation médiale car la rotation est alors le plus souvent insuffisante



Après développement des clichés en incidence médio-latérale, la position est contrôlée en vérifiant la bonne superposition des deux condyles huméraux. Sur le cliché en flexion maximale, le bec de l'olécrane doit être parfaitement dégagé de la fosse olécraniennne. Sur le cliché en incidence cranio-caudale, la rotation médiale de l'avant-bras doit dégager la zone de projection du processus coronoïde médial de l'ulna.

La qualité technique du cliché doit être parfaite pour permettre une bonne analyse : tous les contours articulaires et la structure osseuse doivent être parfaitement nets.

Chaque cliché doit par ailleurs être identifié de manière infalsifiable au sein même de l'émulsion radiographique. Les indications à porter sont les suivantes :

Numéro de tatouage ou d'identification électronique

Race

Sexe

LOF

Date de naissance

Nom du vétérinaire pratiquant l'examen

Date de la prise de cliché

Latéralisation "droite- gauche" correspondant au coude radiographié

Une attestation doit être délivrée par le vétérinaire effectuant la radiographie, qui certifie avoir vérifié lui-même le numéro d'identification de l'animal et sa conformité avec celui indiqué sur le cliché radiographique.

Cas particulier des radios numériques :

Les radio sur CD ne sont pas acceptées et doivent être tirées sur papier, en taille réelle ou transférées sur le portail internet destiné à la lecture des radiographies de dépistage de la dysplasie de hanche et de coude.

Grâce à ce portail, les vétérinaires qui effectuent des radiographies numérisées (**au format DICOM**) peuvent télécharger directement ces images sur le site dédié, ce qui supprime l'obligation d'impression des images sur film plastique transparent pour la lecture officielle.

Le vétérinaire qui télécharge les images délivre conjointement au propriétaire une attestation réglementaire de contrôle de l'identité de l'animal, indiquant les modalités (anesthésie générale/sédation profonde) de réalisation de la radiographie des hanches. A chaque dossier téléchargé il est attribué un **numéro de fichier**. Ce numéro de fichier est un moyen simple et très fiable de retrouver le dossier. Il faut donc demander au vétérinaire d'inscrire ce numéro de fichier ainsi que la date de téléchargement sur l'attestation qu'il doit remettre obligatoirement au propriétaire. Ce sera en plus la preuve que le dossier a bien été téléchargé.

→ lien vers le document d'aide au téléchargement des radio sur le site <http://www.myvetsxl.com>

**Envoi des radiographies :**

Adresser au secrétariat du RCF (secrétariat : 7, rue de l'Océan 64200 Biarritz) un dossier complet comprenant :

Documents à adresser au club pour la lecture d'une radiographie :	Documents à adresser au club pour la lecture d'une radio numérisée :
1. Les radiographies identifiées. L'identification des clichés doit être conforme (cf paragraphe « protocole de dépistage »)	1. Demande de lecture des radios des hanches et/ou des coudes (à télécharger par le vétérinaire sur le site de la SCC)
2. Demande de lecture des radios des hanches et/ou des coudes (à télécharger par le vétérinaire sur le site de la SCC)	2. Photocopie du certificat de naissance ou pedigree
3. Photocopie du Certificat de naissance ou du Pedigree	3. Photocopie de la carte d'identification (tatouage ou microchip)
4. Photocopie de la carte d'identification (tatouage ou microchip)	4. Chèque à l'ordre du RCF (voir tarifs ci dessous)
5. Votre règlement à l'ordre du RCF (voir tarifs ci dessous)	5. Une enveloppe adressée à vous-même, timbrée à 1,00 €.
6. Une grande enveloppe à votre adresse et suffisamment affranchie pour le retour de la radio.	

**Tarifs de la lecture :**


	Tarifs pour les non membres du RCF	Membres du RCF à jour de cotisation
Hanches	61 €	38 €
Coudes	61 €	38 €
Coudes (si hanches sont déjà faites)	61 €	30 €
Hanches et coudes	122 €	50 €

**La lecture :**

La lecture officielle sera effectuée par le Docteur Francis LEGEARD, vétérinaire agréé par le Club.

Celui-ci établira un certificat en 3 exemplaires :

- un pour le Club,
- un pour le propriétaire
- un pour lui-même.



**Procédure d'appel / seconde lecture :**

- Appel interne au club :

Le propriétaire peut envisager de demander une nouvelle appréciation des coudes de son animal à partir de nouvelles radiographies dans les 3 incidences demandées, s'il estime que la qualité des premiers clichés a pu pénaliser le chien. La seconde série de clichés doit être réalisée dans les mêmes conditions que la première.

Le lecteur effectue une analyse comparative des 2 séries de clichés et peut décider de reclasser les coudes de l'animal, de les noter à nouveau de manière identique ou d'aggraver le jugement initial.

Procédure pour l'appel interne : envoyer au RCF les 2 séries de clichés accompagnées de l'attestation vétérinaire, d'une enveloppe de retour et d'un chèque de 38€.

- Procédure d'appel auprès de la SCC :

Tout résultat de lecture peut faire l'objet d'une procédure d'appel auprès de la Société Centrale Canine. L'appel doit porter obligatoirement sur la radiographie ayant fait l'objet de la notation initiale.

Les documents demandés pour faire appel :

- Les radio initiales lues par le lecteur officiel et uniquement celles-ci
- Une copie du compte rendu de lecture des radiographies par le lecteur officiel
- Une copie de l'attestation du vétérinaire qui a pratiqué la radiographie précisant le mode d'anesthésie et les substances utilisées
- Un titre de paiement de 152,45 € (la moitié de cette somme est remboursée en cas de lecture meilleure en appel).

Envoyer l'ensemble des documents à Mlle Leroux, Service Santé et cotations, Société Centrale Canine, 155 avenue Jean Jaurès 93535 AUBERVILLIERS CEDEX

*- Conclusions du groupe de travail sur les Affections Ostéo-Articulaires – Commission scientifique de la SCC – 02/2014*